

Diabetes Mellitus'ta Ayak Tendonlarındaki Deęişikliklerin Deęerlendirilmesi

Büşra Yürümez¹, Müjde Aktürk², Murat Uçar³, Mehmet Ali Can³,
Alev Erođlu Altınova², Emre Arslan², Nil Tokgöz³, Füsün Baloş Törüner²

1. Gazi Üniversitesi Tıp Fakóltesi İç Hastalıkları Anabilim Dalı
2. Gazi Üniversitesi Tıp Fakóltesi Endokrinoloji Bilim Dalı
3. Gazi Üniversitesi Tıp Fakóltesi Radyoloji Anabilim Dalı

GİRİŞ

- ▶ Diabetes mellitus hastalarının yaşam boyu diyabetik ayak geliştirme riski %15-25 arasındadır
- ▶ DM hastalarının ayak tendonları ve kas yapılarında bazı değişiklikler olabileceği ve bu değişikliklerin diyabetik ayak gelişiminde rol oynayabileceği düşünülmektedir
- ▶ Son 20 yılda, diyabet hastalarının tendonlarında meydana gelen değişiklikler, özellikle alt ekstremitte tendonları incelenmiş ve bazı çalışmalarda tendonlarda kalınlık artışı olduğu gösterilmiştir
 - ▶ Bu çalışmaların büyük çoğunluğu USG ile yapılmış olup daha çok tendon değişikliklerinin diyabetik komplikasyonlarla ilişkisini araştıran çalışmalardır
- ▶ DM hastalarında tendon yapısındaki değişiklikleri gösteren çalışmalar olmasına karşın bu değişikliklerin diyabetik ayak ile ilişkisini inceleyen çalışma sayısı yok denecek kadar azdır
- ▶ Çalışmamızın hipotezi; diyabetik ayak gelişimine ayak tendonlarındaki değişikliklerin de katkısı olabileceği ve bu durumun diyabetik ayak için yüksek riskli kişilerde saptanabileceğidir

*Akturk M, et al. Exp Clin Endocrinol Diabetes. 2007

*Ursini F, et al. PLoS One. 2017

*Papanas N, et al. Exp Clin Endocrinol Diabetes. 2009

AMAÇ

- Bir ekstremitede diyabetik ayak yarası, özellikle de amputasyon öyküsü varsa, ilk 5 yılda karşı ekstremitede diyabetik ayak gelişme riskinin %50'lere çıktığı bilinmektedir
- Çalışmamızda tek ayağında daha önce diyabetik ayak ülseri gelişen hastaların sağlıklı olduğu düşünülen, diğer bir deyişle diyabetik ayak henüz gelişmemiş ancak gelişme riski çok yüksek kişilerin ayak tendonlarının yapısındaki değişiklikleri tanımlamayı amaçladık

*Goldner MG. Diabetes. 1960

*Chatha DS, et al. Radiol Clin North Am. 2005

YÖNTEM

- ▶ Gazi Üniversitesi Sağlık Araştırma ve Uygulama Merkezi İç Hastalıkları Ana Bilim Dalı/Endokrinoloji Bilim Dalı'nda Tip 2 DM tanısı ile takip edilen ve daha önce tek ayağında diyabetik ayak yarası gelişmiş fakat; karşı ekstremitede ülser öyküsü, aktif yara, Charcot nöroartropatisi veya bilinen başka patoloji olmayan 22 hasta ile
- ▶ Aşikar DM ve prediyabet saptanmamış; yaş, cinsiyet, vücut kitle indeksi, ayakkabı numarası açısından her biri hasta grubu ile eşleştirilen 22 sağlıklı gönüllü çalışmaya dahil edildi
- ▶ Çalışma protokolü lokal etik kurul tarafından onaylandı, tüm katılımcılardan yazılı aydınlatılmış onam formu alındı

YÖNTEM

- ▶ Dışlama kriterleri:
 - ▶ Sağlam olduğu düşünölen ve görüntölemesi yapılan ayakta herhangi bir kızarıklık, şişlik, ısı artışı gibi inflamasyon bulgusu, açık yara ya da Charcot eklemi varlığı,
 - ▶ Ayak/bacak travma veya cerrahi öyküsü,
 - ▶ Herhangi bir nedenle ayak/bacak amputasyonu öyküsü,
 - ▶ Tendon yapısını etkileyebilecek kronik hastalık öyküsü (inflamatuvar barsak hastalığı vb kilo kaybı yaratabilen hastalıklar, hipotiroidi, hipertroidi, cushing, akromegali vb endokrin hastalıklar, kortikosteroid kullanımı),
 - ▶ Diz, ayak bileği ve ayak eklemlerinde artrit öyküsü,
 - ▶ Kollajen bağ doku hastalığı öyküsü,
 - ▶ Ailesel hiperkolesterolemi öyküsü,
 - ▶ Diyabet dışı nedenlere bağılı nörolojik hastalık öyküsü, gebelik, kronik böbrek yetmezliği, pes planus varlığı, malignite öyküsü, MRG cihazıyla uyumlu olmayan platin, protez vb.lerinin varlığı

YÖNTEM

- ▶ 44 vakanın (kontrol grubu ve diyabet hastalarının) sağlıklı olduğu bilinen ayakları manyetik rezonans görüntüleme (MRG) ile değerlendirildi
 - ▶ 3 Tesla (T) MR cihazı (Siemens Magnetom Verio Syngo MR B17, Erlangen, Germany) ile 12 kanallı kafa sargısı kullanılarak gerçekleştirildi.
 - ▶ Kontrast madde verilmedi
- ▶ MRG ile aşil tendon (AT) volümü, plantar fasya (PF) yüzey alanı, aşil, fleksör hallucis longus, fleksör digitorum longus, tibialis posterior ve peroneal longus tendonlarının kalınlıkları ölçüldü; plantar fasyada yapısal düzensizlik, aşil tendonu ve intrinsek ayak kaslarında ödem varlığı incelendi

YÖNTEM

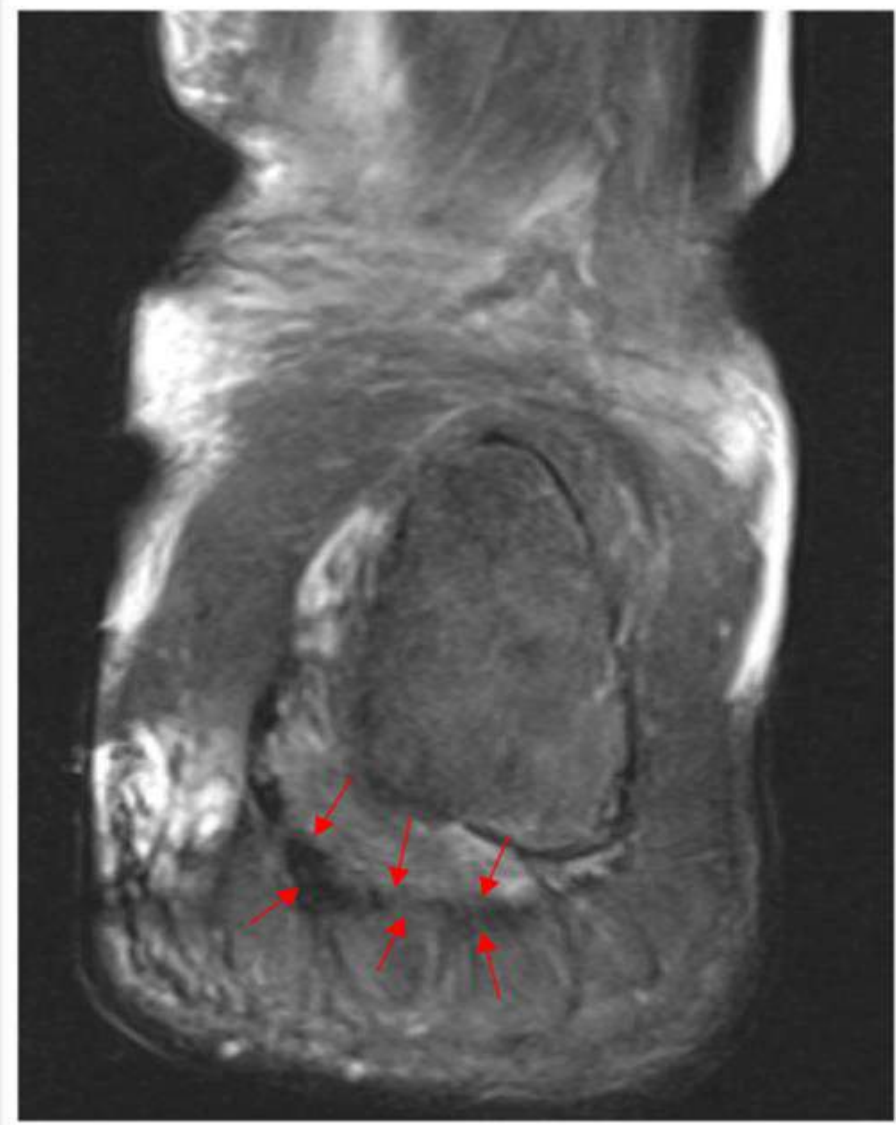
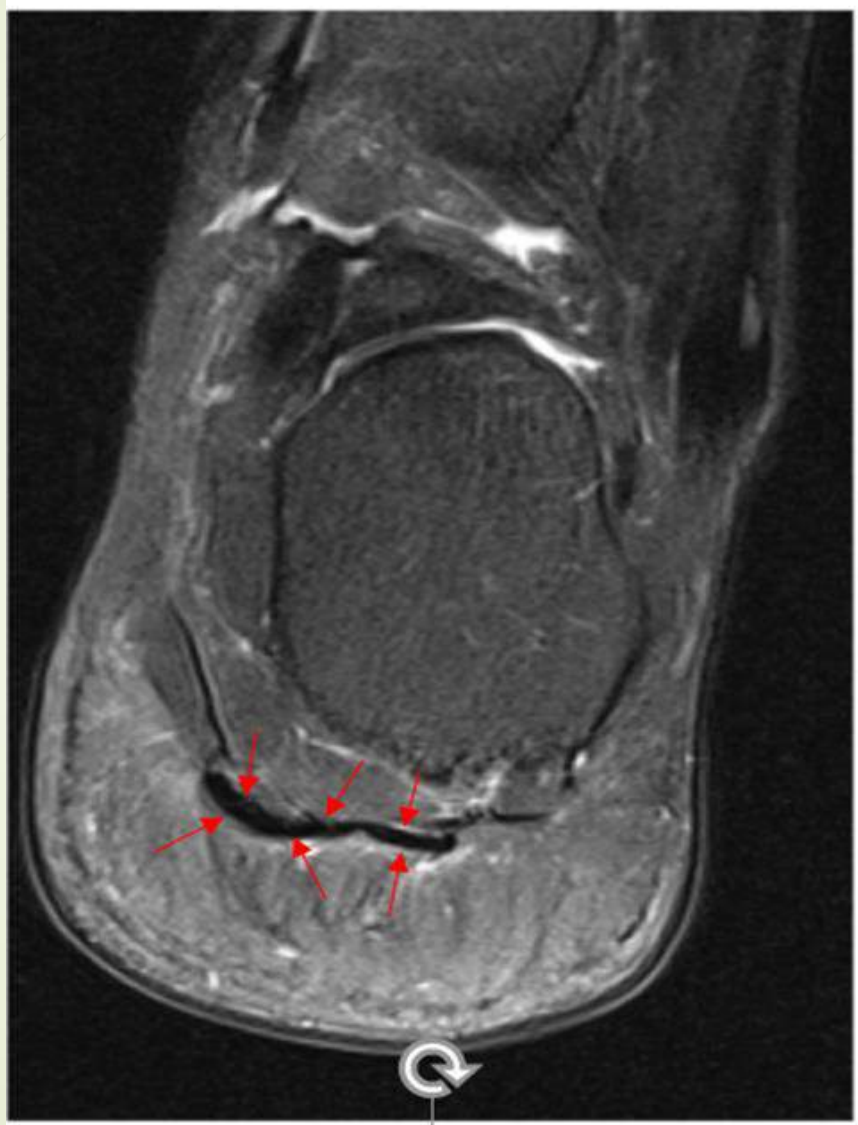- Diyabetik komplikasyonların değerlendirilmesi;
 - Diyabetik retinopati için son 1 yıl içindeki göz muayeneleri,
 - Nefropati için 24 saatlik idrarda mikroalbumin ölçümü,
 - Periferik nöropati için Semmes-Weinstein 5,07 monofilaman testi,
 - Periferik arter hastalığı açısından el doppler cihazı ile ayak bileği-ön kol basınç indeksi (ABI) ölçümü yapıldı
 - Diyabetik gruptaki bazı hastalarda; alt ekstremitte doppler ile pulsasyon alınamaması, anjiyografi ile gösterilmiş damar darlığı, periferik arterlere revaskülarizasyon uygulanmış olması PAH varlığı açısından anlamlı kabul edildi

DM ve kontrol grubunun yaş, cinsiyet, antropometrik ölçümleri ve laboratuvar değerleri

	DM grubu	Kontrol grubu	p
Vaka sayısı (n)	22	22	1,00
Cinsiyet K/E	11/11	11/11	1,00
Yaş (yıl)	60,7±8,3	60,6±7,7	0,97
Diyabet süresi (yıl)	17 (2-26)	-	
Boy (cm)	164,8±9,2	166,6±9,2	0,54
Ağırlığı (kg)	77,2±11,1	78±10,2	0,81
VKİ (kg/m ²)	28,5±4,5	28,2±3,8	0,81
Ayakkabı numarası	39,9±2,6	40,0±2,6	0,95
AKŞ (mg/dl)	216±83	88±8	<0,001
HbA1c (%)	9,8 (6,8-14,5)	-	
LDL (mg/dl)	109,0±38,7	126,0±32,2	0,121
TG (mg/dl)	152,8±64,8	128,3±74,9	0,251
T. Kol. (mg/dl)	174,6±50,8	199,3±36,3	0,070
HDL (mg/dl)	35,5±8,5	49,1±17,5	0,002
Abdominal yağ (%)	40,8±10,4	41,3±8,7	0,866

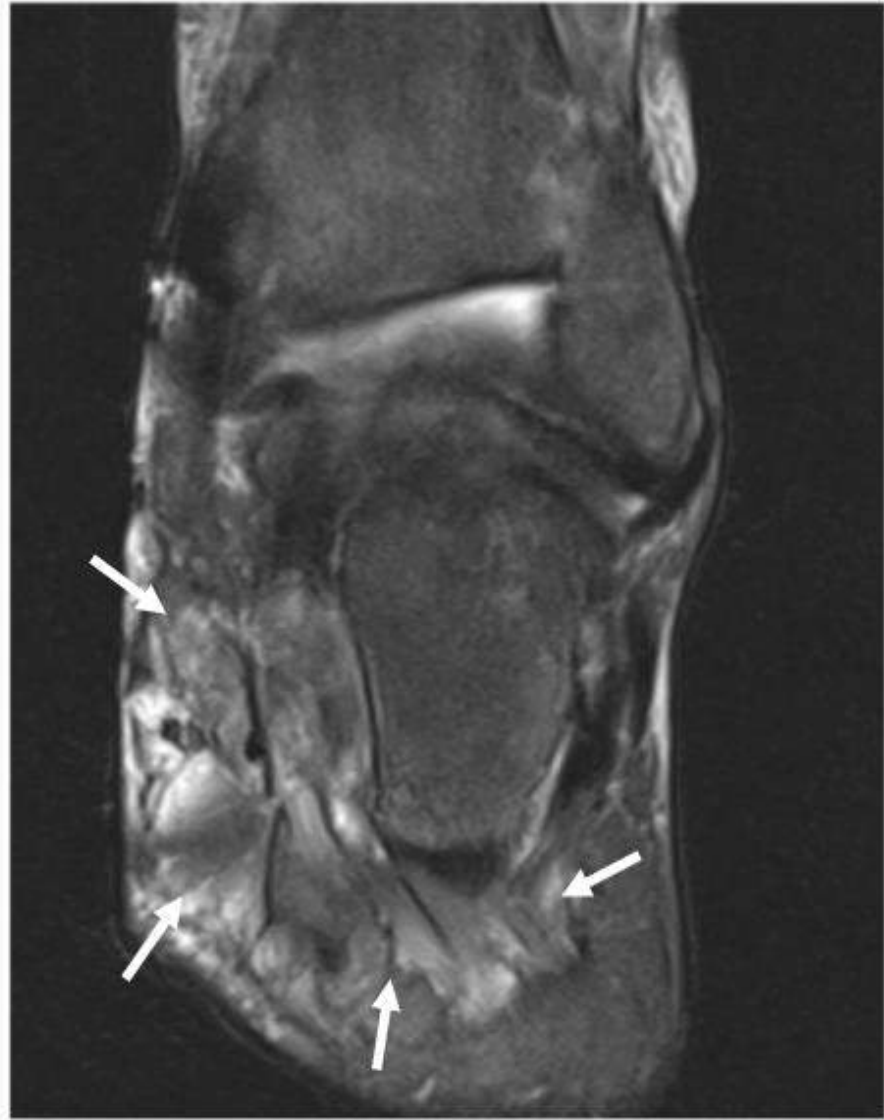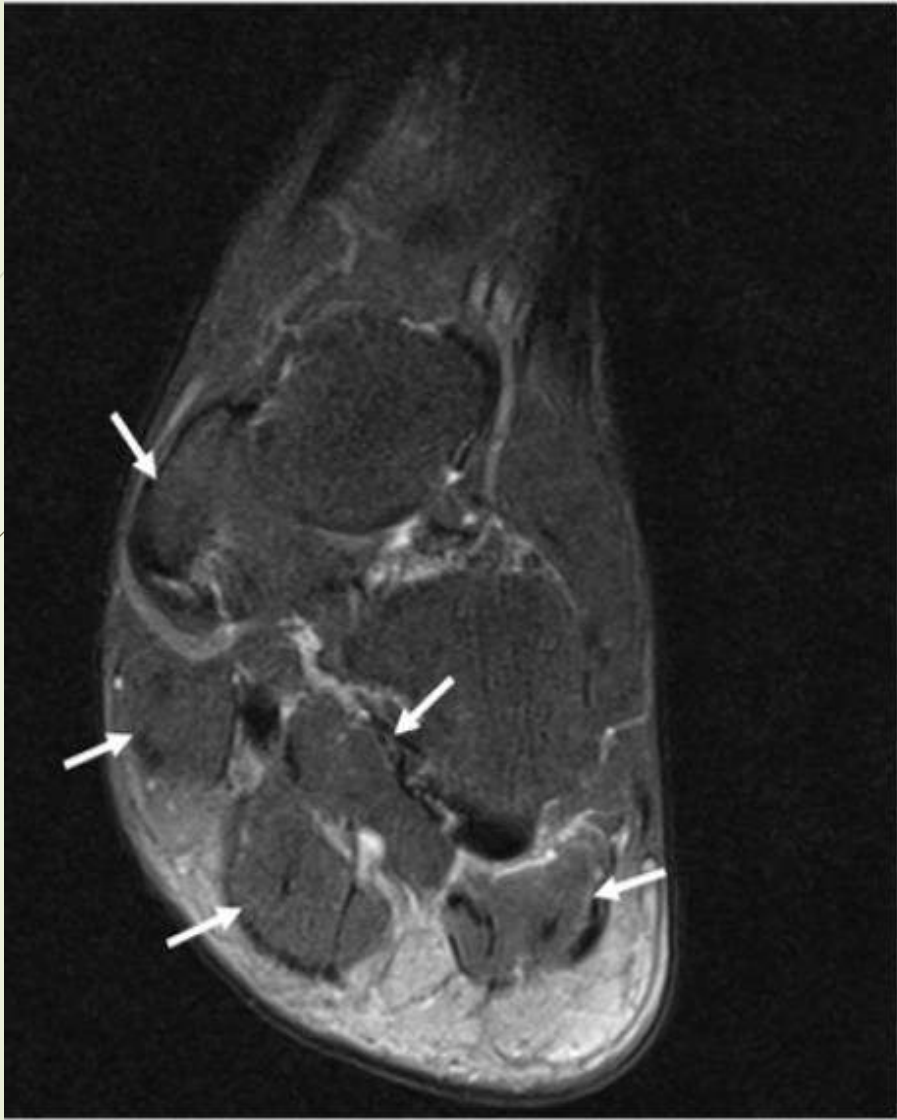- On dokuz (%86,4) diyabet hastasında plantar fasya düzensizliđi saptanırken kontrol grubunda hiçbir vakada plantar fasyada düzensizlik görölmemiştir

	DM grubu		Kontrol grubu		p
	[n (%)]		[n (%)]		
	var	yok	var	yok	
PF düzensizliđi	19 (%86,4)	3 (%13,6)	0 (%0)	22 (%100)	<0,001



- İntrensek kas ödemi, DM grubunda kontrol grubuna göre anlamlı olarak daha fazla bulunmuştur

	DM grubu		Kontrol grubu		p
	[n (%)]		[n (%)]		
	var	yok	var	yok	
İntrensek kas ödemi	15 (%68,2)	7 (%31,8)	5 (%22,7)	17 (%77,3)	0,006



- Aşil tendon volümü, plantar fasya yüzey alanı ve aşil, tibialis posterior (TP), fleksör digitorum longus (FDL) fleksör hallucis longus (FHL) ve peroneal longus (PL) tendonlarının kalınlıkları açısından DM ve kontrol grubu benzer bulunmuştur

	DM grubu (n=22)	Kontrol grubu (n=22)	p
AT volümü (mm ³)	4913±900	4952±661	0,872
AT kalınlığı (mm)	6,2±0,6	6,1±0,8	0,784
PF yüzey alanı (mm ²)	70,2±22,8	63,8±21,4	0,345
TP tendon kalınlığı (mm)	4,2±0,5	4,3±0,5	0,393
FDL tendon kalınlığı (mm)	3,1±0,5	3,1±0,3	0,851
FHL tendon kalınlığı (mm)	2,9±0,6	2,7±0,6	0,235
PL tendon kalınlığı (mm)	5,4±0,9	5,1±0,8	0,275

- Periferik arter hastalığı olan DM hastalarında aşil tendon volümü ve plantar fasya yüzey alanının, periferik arter hastalığı olmayan DM hastalarına göre belirgin düşük olduğu saptanmıştır

	PAH olan (n=13)	PAH olmayan (n=9)	p
AT volümü (mm ³)	4325 (3675-6925)	5000 (4175-6575)	0,043
AT kalınlığı (mm)	6,2 (4,6-6,8)	6,3 (5,5-7,0)	0,292
PF yüzey alanı (mm ²)	60,0 (36,0-96,0)	86,0 (47,0-127,3)	0,007

- Periferik arter hastalığı olan DM hastaları dışlandığında, DM grubunda plantar fasya yüzey alanı kontrol grubuna göre belirgin artmış bulunmuştur

	PAH olmayan kontrol grubu (n=22)	PAH olmayan DM grubu (n=9)	p
AT volümü (mm ³)	4788 (4000-6250)	5000 (4175-6575)	0,236
AT kalınlığı (mm)	6,2 (4,7-7,9)	6,3 (5,5-7,0)	0,292
PF yüzey alanı (mm ²)	57,5 (37,0-105,0)	86,0 (47,0-127,3)	0,046

SONUÇ

- Çalışmamız, diyabetik ayak gelişim riski yüksek olan iyi tanımlanmış vaka ve kontrol grubunda plantar fasya düzensizliği ve intrensek kas ödeminin MRG ile gösterildiği ilk çalışmadır

SONUÇ

- Çalışmamızda saptanan plantar fasya düzensizliği ve intrensek ayak kaslarında ödem varlığının diyabetik ayak gelişimine katkıda bulunabileceği düşünülmüştür
- Bu değişikliklerin varlığının, diyabetik ayak gelişimi için yüksek riski gösterdiğini düşünmekteyiz
- İlave olarak, periferik arter hastalığı varlığı diyabet hastalarının ayak tendonlarında değişikliklere sebep olabilir
- Bulgular periferik arter hastalığı varlığının plantar fasya ve aşil boyutunda azalmaya yol açabileceğini düşündürmektedir
 - Bu konuda daha geniş çalışmalara ihtiyaç vardır



TEŞEKKÜRLER...